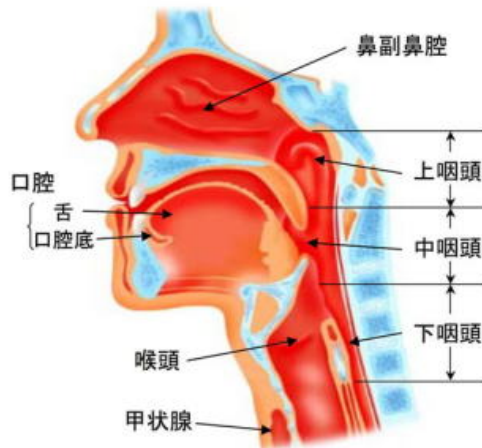
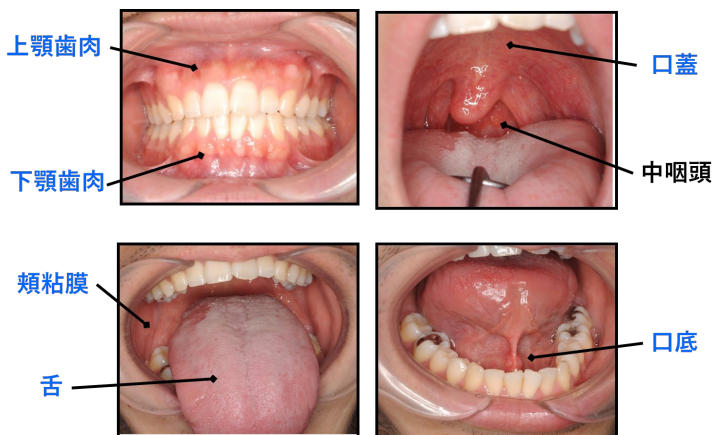


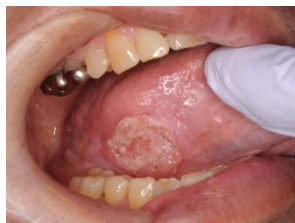# “口腔がん” って何？

口腔内にできる悪性腫瘍です

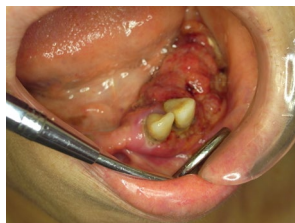## 口腔内の部位



## 口腔がんの写真



舌がん



歯肉がん

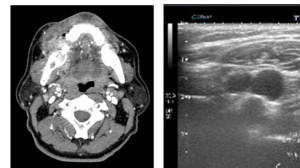
## 口腔がんの原因

- ✓ 喫煙
- ✓ 飲酒
- ✓ 不適切な補綴物(かぶせもの)
- ✓ ヒトパピローマウイルス

## 診断・治療の手順

確定診断

・生検

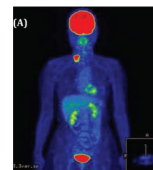


癌のステージング

画像検査

(CT、MRI、超音波、PET、上部消化管内視鏡)

- ・原発部の範囲
- ・頸部リンパ節転移の有無
- ・遠隔転移、重複癌の有無



治療方針の決定

# 口腔がんの治療

がんの進行度によって治療法を選択します

外科治療

放射線治療

化学療法

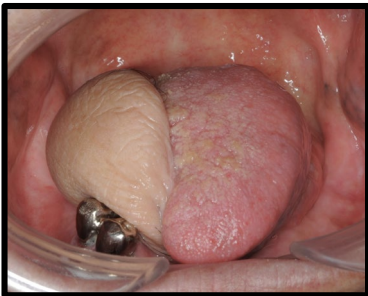免疫療法

## 集学的治療

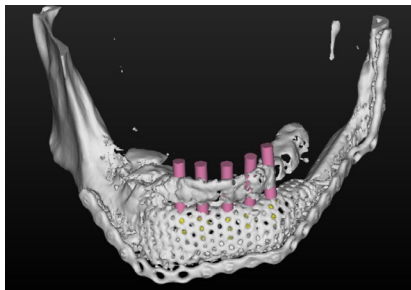
これらの方法を組み合わせて治療を行います。

年齢、全身状態、基礎疾患、社会的背景などを考慮し、最も有益な治療法を決定します。

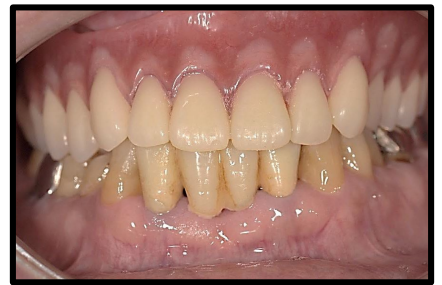口腔は日常生活に欠かせない非常に重要な臓器です。治療により嚥下機能、構音機能、咀嚼機能、上肢運動機能などが損なわれないうよう再建手術や術後のリハビリテーションを行います。



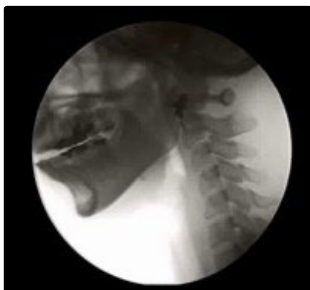前腕皮弁による舌の再建



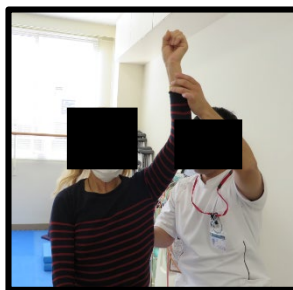
腓骨皮弁による下顎骨再建後のインプラント3Dシュミレーション



インプラントによる咬合回復



嚥下造影検 (VF)



術後の上肢機能訓練

当院では口腔癌の根治性の向上と術後のQOL維持をめざした治療を行って参ります